

ASPECTOS E CAUSAS DA ATELECTASIA BRONCOGÊNICA EM BOVINOS ABATIDOS PARA CONSUMO¹

Washington Luiz Assunção PEREIRA²

José Maria dos Santos VIEIRA³

Alexandre do Rosário CASSEB⁴

Raimundo Nonato Moraes BENIGNO⁴

Henrique CHENG⁵

Hélia PAES⁵

RESUMO: Alterações do tipo atelectasia em bovinos apresentam poucas referências na literatura. Os processos adquiridos decorrem, em geral, de obstruções de brônquios/bronquíolos nos processos inflamatórios e parasitários por *Dictyocaulus*. Foram examinados 550 pulmões e, em 50 casos, ocorreram lesões atelectásicas, constituindo 11% de ocorrência, respectivamente. Amostras foram submetidas ao exame bacteriológico e investigadas para parasitas bronco-pulmonares (*Dictyocaulus viviparus*). O exame microbiológico constatou a presença de crescimento bacteriano e/ou leveduras em 15 amostras (75%), sendo predominante a infecção por bactérias Gram positivas (75%), conforme distribuição a seguir: *Staphylococcus* sp: 9 amostras (45%); *Streptococcus* sp: 2 amostras (10%); *Archanobacterium pyogenes*: 3 amostras (15%). As bactérias Gram negativas e leveduras foram isoladas em um menor número de amostras (25%), representadas por: *Pseudomonas aeruginosa*: 2 amostras (10%), *Klebsiella* sp: 2 amostras (10%) e leveduras: 4 amostras (20%). Houve combinação de bactérias em 6 amostras (30%), sendo isoladas, respectivamente: *Staphylococcus* sp + *Streptococcus* sp: 1 amostra (5%); *Staphylococcus* sp + *Archanobacterium pyogenes*: 2 amostras (10%); *Staphylococcus* sp + *Klebsiella* sp: 1 amostra (5%); *Staphylococcus* sp + leveduras: 2 amostras (10%); *Pseudomonas* + leveduras: 1 amostra (5%) e *Klebsiella* + leveduras: 1 (5%). Exame parasitológico das 50 amostras indicou 15 casos positivos para o *Dictyocaulus viviparus* e/ou seus ovos (33,3%).

TERMOS PARA INDEXAÇÃO: Atelectasia, Bronquite, Bovinos, *Dictyocaulus viviparus*

CHARACTERISTICS AND CAUSES OF THE ATELECTASIA BRONCOGENIC IN BOVINE SLAUGHTERED FOR CONSUMPTION

ABSTRACT: Alterations of the type atelectasia in bovine present few references in the literature. The acquired processes are the result of brônquios/bronquíolos obstructions in the lawsuits and

¹ Aprovado para publicação em 01.06.2005

² Médico Veterinário, Dr., Professor Adjunto do Instituto da Saúde e Produção Animal (ISPA) da UFRA. Caixa Postal, CEP: 917.66.077-530. Belém (PA).

³ Farmacêutico-bioquímico, Dr., Professor do Departamento de Farmácia da Universidade Federal do Pará.

⁴ Médico Veterinário, M.Sc., Professor Adjunto do ISPA/UFRA.

⁵ Médico Veterinário.

parasitic infection by *Dictyocaulus*. 550 lungs were examined and in 50 cases atelectasic lesions were found, constituting 11% of occurrence. Samples of lungs were submitted to the bacteriological exam and investigated for rude-lung parasites (*Dictyocaulus viviparus*). In the microbiologic exam, it was verified the presence of bacterial growth and/or yeasts in 15 samples (75%) with predominance of bacterial gram positive infection (75%), as follows: 9 samples of *Staphylococcus* sp (45%), 2 samples of *Streptococcus* sp (10%), 3 samples of *Archanobacterium pyogenes* (15%). The gram negative bacteria's and yeasts were isolated in a smaller number of samples (25%): 2 samples of *Pseudomonas aeruginosa* (10%), 2 samples of *Klebsiella* sp (10%) and 4 samples of yeasts (20%). There was bacteria combination in 6 samples (30%), being isolated as: 1 sample of *Staphylococcus* sp + *Streptococcus* sp (5%), 2 samples of *Staphylococcus* sp + *Archanobacterium pyogenes* (10%), 1 sample of *Staphylococcus* sp + *Klebsiella* sp (5%), 2 samples of *Staphylococcus* sp + yeasts (10%), 1 sample of *Pseudomonas* + yeasts (5%) and 1 sample of *Klebsiella* + yeasts (5%). Parasitologic exams of the 50 samples showed 15 positive cases (33,3%) for the *Dictyocaulus viviparus* and/or their eggs.

INDEX TERMS: Atelectasia, Bronquitis, Bovine, *Dictyocaulus viviparus*

1 INTRODUÇÃO

A atelectasia representa a expansão incompleta dos pulmões ou de uma porção do pulmão (MAYAGOITIA, 2004). É um distúrbio que pode estar presente ao nascimento, surgir durante os primeiros dias de vida pós-natal ou ocorrer em qualquer época da vida. (LÓPEZ, 1998). Uma classificação para a atelectasia foi estabelecida, relacionando o tipo fetal, que originalmente é observado em natimorto, portanto, o animal não respirou com a ausência de ar em todo o pulmão (JUBB; KENNEDY; PALMER, 1993). Anderson e Kissane (1997) comentam que o tipo neonatal representa a expansão incompleta de áreas do pulmão do recém-nascido que colapsam devido à ausência de ar. Segundo Mayagoitia (2004), as causas da atelectasia neonatal são a obstrução das vias aéreas no momento do nascimento por muco, ou a aspiração de líquido amniótico, mecônio ou a falta de surfactante. O processo adquirido

e de natureza obstrutivo ocorre quando um segmento da via aérea (brônquio/bronquíolo) torna-se ocluído por exsudato, nematóides, material estranho aspirado, ou infiltração tumoral (LÓPEZ, 1998).

A atelectasia pode se manifestar em várias doenças de ocorrência pulmonar. Tinant, Bergelan e Dknudtson (1979) estudaram a pneumonia de bezerras, associada com a infecção por *Mycoplasma dispar* e demonstraram que os pulmões afetados apresentavam focos de atelectasia, em conjunto com enfisema interlobular moderado, brônquios espessados, presença de células monocelulares, exsudato catarral e pólipos endobronquiais de tecido fibroso.

Nogueira et al. (1978a) observaram focos atelectásicos em lesões sugestivas de pneumonia enzoótica de suínos abatidos em matadouro. As alterações inflamatórias foram de áreas bilaterais de consolidação vermelho-escura e acinzentada. As áreas de atelectasias resultaram da presença de

exsudato viscoso e amarelado nos brônquios e, associado ao processo, hiperplasia do tecido linfóide peribronquial.

Parasitas do gênero *Dictyocaulus* e *Metastrongylus* são notadamente causadores de atelectasia e enfisema pulmonar. Nesse sentido, Nogueira et al. (1978b) observaram atelectasia em pulmões de suínos comprometidos por *Metastrongylus*, e áreas de consolidação vermelho-cinza e pequenas nodulações. Ao corte foi observada a presença do parasita em exsudato viscoso amarelado nos brônquios e bronquíolos. No plano histológico, verificaram hiperplasia linfóide peribronquial, peribronquiolar e intersticial, além de hipertrofia da musculatura bronquial, fibrose de adventícia e metaplasia epitelial escamosa do epitélio bronquial.

Objetivou-se com este trabalho contribuir com dados acerca da frequência e causas dessa patologia do conteúdo de ar pulmonar na espécie bovina e em animais abatidos para consumo. Essa alteração possui pouca citação na literatura.

2 MATERIAL E MÉTODOS

2.1 MATERIAL DE PESQUISA E COLETA DE DADOS

O material de estudo foi obtido de bovinos de diversas regiões do estado do Pará, abatidos em matadouro da cidade de Belém. Foram selecionados 550 pulmões condenados pelo Serviço de Inspeção Federal. Os órgãos foram separados e reexaminados no DIF (Departamento de

Inspeção Final), o qual avaliou a incidência e a localização das alterações, com os dados anotados em ficha estruturada. Na análise dos casos selecionados, foram diagnosticados 50 casos acometidos por processo atelectásico.

2.2 EXAMES LABORATORIAIS

2.2.1 Parasitológico

Para a análise parasitológica, procedeu-se ao exame de todos os pulmões, com a abertura de brônquios e bronquíolos, utilizando-se de tesoura de ponta fina. Foram realizados o exame macroscópico da presença de parasitas adultos e a colheita de secreção para a confecção de esfregaço em lâminas de vidro, coradas pelo método de Giemsa e examinadas em microscópio óptico, para a pesquisa de ovos e/ou de forma larvária de *Dictyocaulus viviparus*.

2.2.2 Microbiológico

Do total de 50 casos com atelectasia, 20 foram submetidos a exame microbiológico. As amostras constaram de secreção de brônquios/bronquíolos de áreas com essa alteração. As amostras colhidas com auxílio de um "swab" estéril foram colocadas em um tubo de ensaio, contendo solução fisiológica estéril e identificadas. O transporte da amostra foi realizado em refrigeração, imediatamente, para o Laboratório de Microbiologia e Imunologia da Universidade Federal Rural da Amazônia (UFRA). Utilizou-se a seguinte metodologia:

a) *Bacterioscopia Direta*: confecção de esfregaços corados pela técnica de Gram e Giemsa e observados em microscópio comum em objetiva de imersão (1000x).

b) *Cultura e Identificação*: primeiramente, foram semeados, em meios de ágar sangue de carneiro a 5%, Ágar Eosina Azul de Metileno (EMB) e Caldo Cérebro Coração e incubados a 37 °C, por 24 a 48 horas em aerobiose. As técnicas microbiológicas para identificação das bactérias e leveduras foram realizadas conforme descrição de Ikram (1997).

3 RESULTADOS E DISCUSSÃO

Macroscopicamente, os seguintes critérios foram utilizados para a seleção de casos: áreas de aspecto cárneo, consolidada, sem crepitação, vermelho-escuro e deprimida em relação ao parênquima normal (Figura 1) que, ao corte, revelaram a presença nos brônquios/bronquíolos de secreção de aspecto e consistência variável.

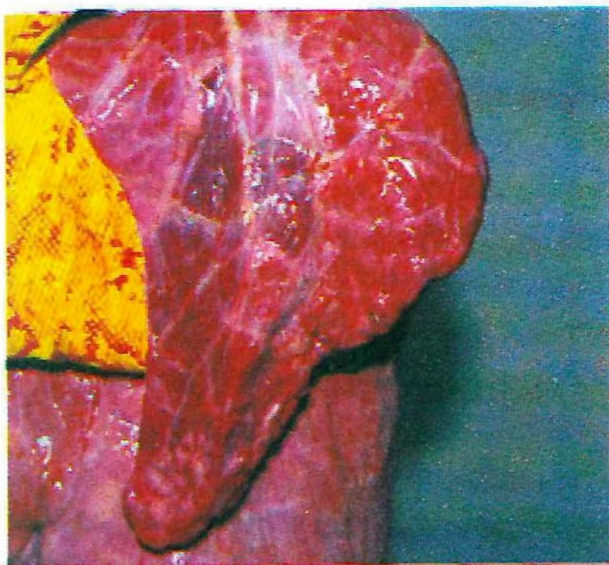


Figura 1 - Áreas de atelectasia, deprimidas e de coloração vermelho-escuro, envolvendo vários lóbulos de um lobo pulmonar (setas).

As lesões macroscópicas de atelectasia, descritas em bovinos de abate por Miranda (1999), são similares aos descritos no presente estudo, que acrescenta o aspecto não-crepitante e a positividade da área atelectásica à prova de docimasia hidrostática.

Freqüentemente, áreas de enfisema (hiperdistensão do tecido pulmonar por ar) estavam presentes em lóbulos na proximidade de áreas de atelectasia. Miranda (1999) observou em bovinos abatidos em matadouro, que essa é a alteração mais freqüente de aeração pulmonar e registrou 426 em 2173 casos de patologias de pulmão analisados, e considerou que um dos fatores determinantes deste tipo de alteração esteja relacionado ao período pré-agônico. Nesse estudo, o autor verificou 172 casos de atelectasia (7,91%), percentual pouco inferior aos 11% de ocorrência que foram registrados no presente estudo.

A infecção broncogênica pelo *Dictyocaulus* constitui uma das principais causas de atelectasia em ruminantes. Neste trabalho, exame parasitológico das 50 amostras indicaram 15 (33,3%) casos positivos para o *Dictyocaulus viviparus* e/ou seus ovos. Os lobos que apresentaram maior incidência de atelectasia foram: diafragmático (caudal) direito (33,3%), apical esquerdo (26,7%), o lobo diafragmático esquerdo e o lobo medial (13,3%); o lobo acessório e apical direito tiveram 6,6% de ocorrência. Silva, Barros e Graça (2005) descreveram infecção

pulmonar por *D. viviparus* em terneiros de corte de 5 a 7 meses de idade, na região central do Rio Grande do Sul, Brasil. As alterações ocorreram, principalmente, nos lobos caudais (diafragmáticos), com áreas multifocais brancas, elevadas de enfisema e outras vermelhas, deprimidas de atelectasia. Portanto, a localização lobar do processo, nos casos de dictiocaulose bovina está de acordo com os achados deste estudo, que também foi mais incidente neste lobo, ocorrendo em 46% dos casos (Figura 2).

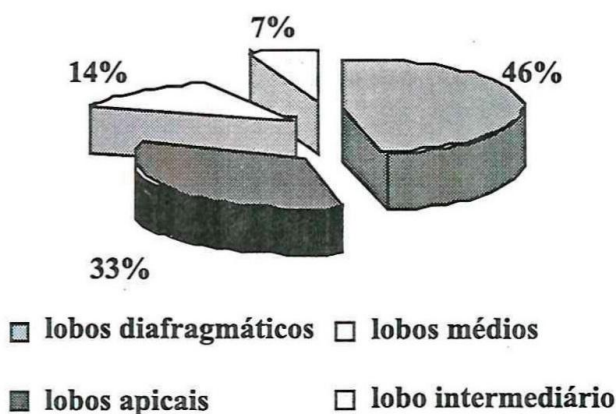


Figura 2 – Ocorrência de atelectasia pulmonar, segundo a distribuição lobar

A presença do *D. viviparus* nas vias aéreas pulmonares dá início a uma ação irritativa e inflamatória nas paredes bronquiais. A própria presença do parasita e dos exsudatos, produzidos na ação inflamatória nos brônquios e bronquíolos, causa a obstrução das vias aéreas, surgindo, assim, a atelectasia. Silva, Barros e Graça (2005), na necropsia de terneiros acometidos de dictiocaulose clínica, além de atelectasia, também observaram acentuado edema e enfisema pulmonar.

No exame microbiológico constatou-se a presença de crescimento bacteriano e/ou leveduras em 15 amostras (75%), sendo predominante a infecção por bactérias Gram positivas (75%), conforme distribuição a seguir: *Staphylococcus* sp: 9 amostras (45%); *Streptococcus* sp: 2 amostras (10%); *Archanobacterium pyogenes* 3 amostras (15%). As bactérias Gram negativas e leveduras foram isoladas em um menor número de amostras (25%), representadas por: *Pseudomonas aeruginosa*: 2 amostras (10%), *Klebsiella* sp: 2 amostras (10%) e leveduras: 4 amostras (20%). Houve combinação de bactérias em 6 amostras (30%), sendo isoladas respectivamente, *Staphylococcus* sp + *Streptococcus* sp: 1 amostra (5%), *Staphylococcus* sp + *Archanobacterium pyogenes*: 2 amostras (10%); *Staphylococcus* sp + *Klebsiella* sp: 1 amostra (5%); *Staphylococcus* sp + leveduras: 2 amostras (10%); *Pseudomonas* + leveduras: 1 amostra (5%) e *Klebsiella* + leveduras: 1 (5%). Os resultados de isolamento das bactérias e leveduras são apresentados na Tabela 1.

A ação bacteriana nas paredes dos brônquios e bronquíolos ocasiona processo inflamatório, no qual são produzidos exsudatos ricos em células piocitárias, linfomacrofágicas e fibrina. Esses exsudatos obstruem os brônquios e/ou bronquíolos, tendo, como consequência, a atelectasia. Histologicamente, Silva, Barros e Graça (2005) descrevem broncopneumonia fibrinosuppurativa no parasitismo por

D. viviparus, havendo, portanto, uma participação bacteriana. Os autores observaram, ainda: peribronquite e peribronquiolite linfo-histioplasmocitária, hiperplasia do epitélio brônquico, bronquiolite obliterante e hiperplasia de pneumócitos tipo II. Essas alterações apresentam caráter crônico e, certamente, influenciam no desenvolvimento e manutenção do processo atelectásico.

Tabela 1 – Resultados dos exames microbiológicos de 20 amostras colhidas de áreas de atelectasia pulmonar.

Lobo pulmão	Agente isolado					
	<i>Staphylococcus</i> sp	<i>Streptococcus</i> sp	<i>Archanobacterium pyogenes</i>	<i>Pseudomonas aeruginosa</i>	<i>Klebsiella</i> sp	<i>Leveduras</i>
LDE	+	+	-	-	-	-
LM	-	-	+	-	-	-
LAD	+	-	-	-	-	-
LDE	-	-	-	+	-	+
LDD	+	-	+	-	-	-
LDD	-	-	-	-	-	-
LDD	+	-	-	-	-	-
LAE	+	-	-	-	+	-
LDE	-	-	-	-	-	-
LDD	+	-	-	-	-	+
LAE	+	-	+	-	-	-
LDD	-	-	-	-	-	-
LAE	+	-	-	-	-	-
LI	-	-	-	+	-	-
LAE	-	-	-	-	-	-
LAE	-	-	-	-	+	+
LDD	+	-	-	-	-	+
LAE	-	-	-	-	-	-
LDD	-	-	-	-	-	+
LM	-	+	-	-	-	-

LDE (Lobo diafragmático esquerdo); LM (Lobo médio); LAD (Lobo apical direito); LAE (Lobo apical esquerdo); LDD (Lobo diafragmático direito); LI (Lobo intermediário).

4 CONCLUSÃO

A frequência de processos atelectásicos pulmonares em bovinos abatidos no estado do Pará apresenta uma incidência baixa, ocorrendo em 11% dos casos, sendo os lobos mais afetados o diafragmático (caudal) direito e o apical esquerdo.

Na inflamação brônquio/bronquíolo, predominam as bactérias Gram positivas, ocorrendo, principalmente, o *Staphylococcus* sp e o *Archaeobacterium pyogenes*. A participação das bactérias Gram negativas foram, principalmente, pela *Pseudomonas aeruginosa* e *Klebsiella* sp. As leveduras foram isoladas em 20% das amostras.

O parasitismo pelo *Dictyocaulus viviparus* representa uma frequência considerável de participação nesse processo, ocorrendo em 33,3% dos casos de atelectasia.

REFERÊNCIAS

- ANDERSON, W.A.D.; KISSANE, J.M. *Patologia*. Rio de Janeiro: Guanabara Koogan, 1997. 1796p.
- IKRAM, M. Diagnostic microbiology. In: PRATT, P.W. *Laboratory procedures for veterinary technicians*. 3rd ed. Missouri: Mosby, 1997. cap. 4, p. 119-258.
- JUBB, K.V.F.; KENNEDY, P.C.; PALMER, N. *Pathology of domestic animals*. 4th ed. San Diego: Academic Press, 1993. 2180p.
- LÓPEZ, A. Sistema respiratório. In: CARLTON, W.W.; McGAVIN, M.D. *Patologia veterinária especial de Thomson*. 2. ed. Porto Alegre: Artes Médicas Sul, 1998. p. 133-193.
- MAYAGOITIA, A.L. *Patología del sistema respiratorio*. 2004. Disponível em: <<http://www.upei.ca/people/lopez/Argentina/notasrespiratorioArgentina.pdf>>. Acesso em: 26 jul. 2004.
- MIRANDA, Z.B. Alterações do conteúdo aéreo pulmonar em bovinos abatidos em estabelecimentos industriais. *Rev. Bras. Cienc. Vet.*, v. 6, n. 2, p. 53-54, 1999.
- NOGUEIRA, R.H.G.; LÚCIO, W.F.; SILVA, L.M.J.; CHQUILOFF, M.A.G.R.; NASCIMENTO, E. F. Patologia pulmonar no suíno. II. Lesões sugestivas de pneumonia enzoótica. *Arquivos da Escola de Veterinária da UFMG*, v. 30, p. 113-118, 1978a.
- ; SILVA, L.M.J.; CHQUILOFF, M.A.G.; NASCIMENTO, E. F. Alterações pulmonares de suíno. III. Lesões causadas por *Metastrongylus MOLIN 1861*. *Arquivos da Escola de Veterinária da UFMG*, v. 30, p. 285-290, 1978b.
- TINANT, K.M.; BERGELAND, E.M.; KNUDTSON, U.W. Calf pneumonia associated with *Mycoplasma dispar* infection. *J. Amer. Vet. Assoc.*, v. 178, n. 8, p. 812-813, 1979.
- SILVA, M.C. da; BARROS, R.R. de; GRAÇA, D.L. Surto de dictiocaulose em bovinos no Município de Santa Maria, RS, Brasil. *Cienc. Rural*, v. 35 n. 3, p. 629-632, 2005.