

ACHADOS HISTOPATOLÓGICOS DO OSSO TRABECULAR NAS OSTEODISTROFIAS DE BUBALINOS PROCEDENTES DA ILHA DE MARAJÓ, ESTADO DO PARÁ¹

Washington Luiz Assunção PEREIRA²

Ernö TÚRY³

Elyzabeth da Cruz CARDOSO⁴

RESUMO: Com o objetivo de determinar os achados histológicos do osso trabecular, nas osteodistrofias subclínica e clínica em bubalinos, avaliaram-se 110 búfalos da Ilha de Marajó, distribuídos em dois grupos formados de animais jovens e adultos. Com base em análises clínica e anatomopatológica, definiram-se dois subgrupos: animais sem evidência de osteodistrofia e animais com osteodistrofia. O estudo histopatológico demonstrou que a desorganização de trabéculas representou a principal alteração do osso trabecular, sendo registrada sobretudo nos animais jovens com osteodistrofia clínica em 34,38% dos casos. Essa alteração caracterizou-se por trabéculas arranjadas de maneira desordenada e com disposição anormal, orientando-se de forma oblíqua e, em muitos casos, com trabéculas transversais. Observaram-se ilhas de cartilagem na região metafisária, principalmente nos animais com osteodistrofia clínica, ocorrendo em 15,63% e 11,54% dos animais jovens e adultos, respectivamente. Foram ainda diagnosticadas: necrose de trabéculas, formação óssea intramembranosa, fibroplasia e as hemorragias quase sempre associadas às microfraturas. Neste estudo, as alterações do osso trabecular foram compatíveis com idênticas alterações descritas em bovinos deficientes em cobre.

TERMOS PARA INDEXAÇÃO: Búfalo, Osteodistrofia, Osso Trabecular, Deficiência Mineral.

HISTOPATHOLOGY OF TRABECULAR BONES IN OSTEODYSTROPHY OF BUFFALOES FROM MARAJÓ ISLAND, PARÁ, BRAZIL

ABSTRACT: The objective of this study was to determine the histology of sub clinical and clinical osteodystrophy in buffalo trabecular bones. We therefore studied 110 buffalos from Marajó Island. Young and adult animals formed the groups. Two subgroups were defined on the basis of clinical and anatomic-pathological analyses: a) animals with no evidence of osteodystrophy, b) animals with

¹ Aprovado para publicação em 16.10.2002

Realizado com o apoio financeiro do Conselho Nacional de Desenvolvimento Científico e Tecnológico (CNPq).

² Médico Veterinário, Dr., Professor Adjunto da Faculdade de Ciências Agrárias do Pará – FCAP, Departamento de Patologia e Medicina Veterinária Preventiva. Caixa postal, 917. CEP 66.077-530. Belém, Pará. karton@terra.com.br

³ Médico Veterinário, Dr., Professor da UPIS – Faculdades Integradas. Departamento de Medicina Veterinária. erno@upis.br

⁴ Médica Veterinária, Dra., Professora Adjunta da Faculdade de Ciências Agrárias do Pará – FCAP, Departamento de Zootecnia. Caixa postal, 917, CEP 66.077-530. Belém, Pará. lyz@ufpa.br

osteodistrophy. Trabecular disorganization represented the main alteration of the trabecular bone found mainly in young animals with clinical osteodistrophy in 34.38% of the cases. This alteration was characterized by trabecular bones arranged in a disorderly manner and abnormally placed, obliquely oriented and, often, with transversal trabecular bones. Cartilage isles were seen in the metaphyseal region, especially in animals with clinical osteodistrophy. This fact occurred in 15.63% and 11.54% of the young and adult animals, respectively. It was also observed trabecular necrosis, intra-membranous bone formation, fibroplasias and hemorrhages frequently associated to micro fractures. Trabecular bone alterations in this study were compatible to those described for bovines with copper deficiency.

INDEX TERMS: Buffalo, Mineral Deficiency.

1 INTRODUÇÃO

O osso trabecular ou esponjoso, estruturalmente é formado por trabéculas, que são placas ósseas, compostas de lamelas irregulares de osso contendo osteócitos e que geralmente não possui sistemas de Havers (BURKITT; YOUNG; HEATH, 1994). As trabéculas estão presentes nas extremidades dos ossos longos e costelas e na porção central dos ossos chatos e irregulares (DOIGE; WEISBRODE, 1998)

As alterações patológicas relacionadas ao osso esponjoso, normalmente, estão associadas a enfermidades osteodistróficas como: o raquitismo e a osteomalacia, a osteoporose e a osteodistrofia fibrosa e envolvem os diferentes tipos de ossos do esqueleto animal, comprometendo a qualidade óssea quanto à resistência e à porosidade (PEREIRA; CARDOSO; TÚRY, 2001). Essas enfermidades osteodistróficas possuem como causas fatores dietéticos por deficiência ou excesso de minerais e o fornecimento inadequado de proteínas na dieta, conforme referem Blood e Radostits (1992).

Histologicamente, nas osteodistrofias algumas alterações do osso trabecular podem ser consideradas achados patológicos secundários e não-específicos, como a rarefação óssea que é indicativa de osteoporose e a osteoidose de osteomalacia (PALMER, 1993).

Irwin et al. (1974), Smith et al. (1975), Mills, Dalgarno e Wenham (1976) e Suttle e Angus (1978) registraram alterações no osso trabecular de bovinos em desenvolvimento, portadores de deficiência secundária de cobre (Cu), entre as quais: distorções na arquitetura das trabéculas da metáfise, com as trabéculas mostrando-se mais curtas, grossas, com irregularidade na forma e até com disposição transversal. Suttle e Angus (1978) referiram ainda como achados a presença de ilhas de cartilagem não calcificadas na metáfise, microfraturas de trabéculas, fibrose e formação óssea intramembranosa.

Obviamente, na deficiência de fósforo (P) os ossos apresentam uma insuficiente mineralização óssea, o que resulta num osso mais frágil, que deforma e fratura sobre

pressão (SHUPE et al., 1988); histologicamente é possível observar no processo trabéculas estruturalmente mal constituídas e que apresentam microfraturas, alterações semelhantes as descritas na deficiência de Cu em bovinos.

O presente trabalho teve por objetivo avaliar os achados do osso trabecular nas osteodistrofias subclínica e clínica de bubalinos criados sobre pastejo na Ilha de Marajó.

2 MATERIAL E MÉTODOS

2.1 ANIMAIS, GRUPOS E SUBGRUPOS DE ESTUDO

Foram selecionados para este estudo 110 animais da espécie bubalina procedentes da Ilha de Marajó, sem distinção de sexo ou raça. Foram estabelecidos dois grupos de estudo: grupo I, formado por animais jovens e grupo II, por animais adultos.

A análise anátomo-clínica dos animais possibilitou ainda definir dois subgrupos em cada grupo, segundo a condição manifesta de osteodistrofias. O subgrupo 1 foi composto por animais com baixa condição corporal, porém sem sinais aparentes de osteodistrofia clínica e alterações de esqueleto (fraturas e ou deformidades), além de apresentar os ossos com boa porosidade e resistentes ao corte. O subgrupo 2 foi formado por animais com baixa condição corporal e que demonstravam ossos com maior porosidade (+, ++, +++), resistência óssea diminuída e/ou que apresentavam alguma alteração ósseo-esquelética, entre as quais: deformidades de ossos, engrossamento da junção costochondral de costelas e presença de fraturas.

2.2 PROCESSAMENTO HISTOPATOLÓGICO

Para o exame histopatológico foi colhido o III metacarpo e a 11ª costela esquerda. Fragmentos destes ossos com cerca de 0,5 cm de espessura foram fixados em solução de formol neutro tamponado a 10%, descalcificados em ácido fórmico a 10% tamponado com acetato de sódio, pH 4,5. Posteriormente, foram desidratados, incluídos em parafina e cortados com cerca de 5 a 7 micrômetros de espessura e corados pela Hematoxilina - eosina (HE). Neste estudo a análise abrangeu o osso trabecular metafisário e diafisário.

3 RESULTADOS

Na Tabela 1, são apresentados os achados histopatológicos relativos ao osso trabecular.

3.1 DESORGANIZAÇÃO DE TRABÉCULAS

Na Tabela 1 mostra-se que 34,38% dos animais jovens do subgrupo de osteodistrofia clínica tinham trabéculas arranjadas de maneira desordenadas e com disposição anormal, orientando-se de forma oblíqua e, em muitos casos, trabéculas transversais (Figura 1). As alterações incidiram sobretudo na metáfise e nas áreas mais periféricas e próximas do anel pericondral.

Nos animais adultos, a disposição anormal de trabéculas foi observada igualmente em 15,38% dos animais sem e com evidência clínica de osteodistrofia. Dentre os aspectos observados, incluíram-se trabéculas desarmônicas, curtas e sem uniformidade quanto à espessura, apresentando segmentos

largos e outros mais delgados. O posicionamento anormal das trabéculas verticais foi mais pronunciado nos animais jovens.

Tabela 1 – Frequência de achados histopatológicos do osso trabecular de 110 bubalinos procedentes da Ilha de Marajó, Estado do Pará, segundo a faixa etária e a condição clínica

Achado histopatológico	Animais jovens				Animais adultos			
	Com evidência clínica		Sem evidência clínica		Com evidência clínica		Sem evidência clínica	
	Animais	%	Animais	%	Animais	%	Animais	%
Trabéculas desorganizadas	1	14,29	22	34,38	2	15,38	4	15,38
Ilhas de cartilagem	1	14,29	10	15,63	1	7,69	3	11,54
Ossificação intramembranosa	–	0,00	15	23,44	–	0,00	1	3,85
Fibroplasia focal	1	14,29	2	3,13	–	0,00	–	0,00
Necrose	–	0,00	5	7,81	1	7,69	–	0,00
Microfraturas	1	14,29	15	23,44	–	0,00	–	0,00
Hemorragias	–	0,00	6	9,38	–	0,00	–	0,00

Nota: Sinal convencional utilizado:

– Dado numérico igual a zero não resultante de arredondamento

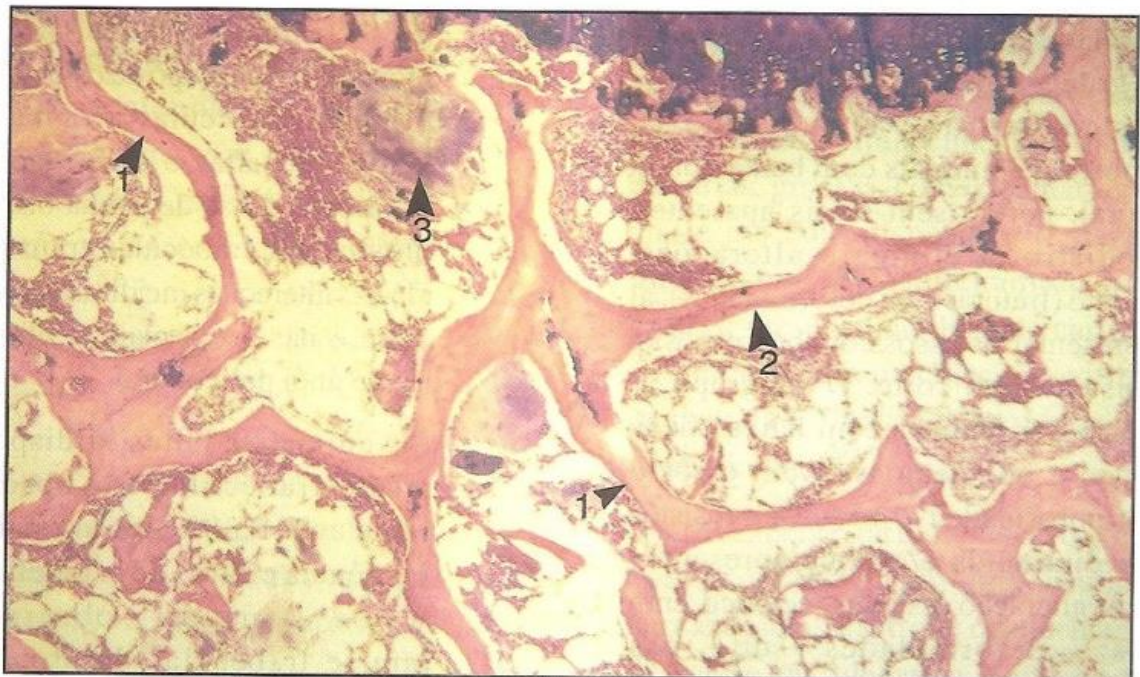


Figura 1 – Trabéculas desordenadas, com disposições oblíquas (1) e transversais e (2). Ilhas de cartilagem na metáfise (3). HE, Obj. 4X.

3.2 ILHAS DE CARTILAGEM

As ilhas de cartilagem foram observadas somente na região metafisária e ocorreram em 15,63% e 11,54% dos animais jovens e adultos com evidência de osteodistrofia clínica, respectivamente. Em alguns animais jovens, as ilhas de cartilagem estavam associadas às anormalidades da placa epifisária de crescimento. Esse tipo de alteração apresentou-se na metáfise como um agregado de cartilagem hialina, com os condrócitos íntegros e sem atividade osteogênica. Em alguns casos, verificaram-se agregados de células condróides acumulados dentro das trabéculas alargadas (Figura 2).

3.3 OSSIFICAÇÃO INTRAMEMBROSA

Neste estudo foram diagnosticados alguns casos de formação óssea intramembranosa. Essa alteração foi verificada somente em secções de costelas, ocorrendo, respectivamente, em 23,44% e 3,85% dos animais jovens e adultos com evidência de osteodistrofia clínica. O processo foi observado sobretudo naqueles casos de grave lesão óssea de osteoidose associada à osteopenia e incidiu principalmente nos bordos de inserção do músculo intercostal.

Histologicamente, caracterizou-se por processos isolados em áreas da metáfise e

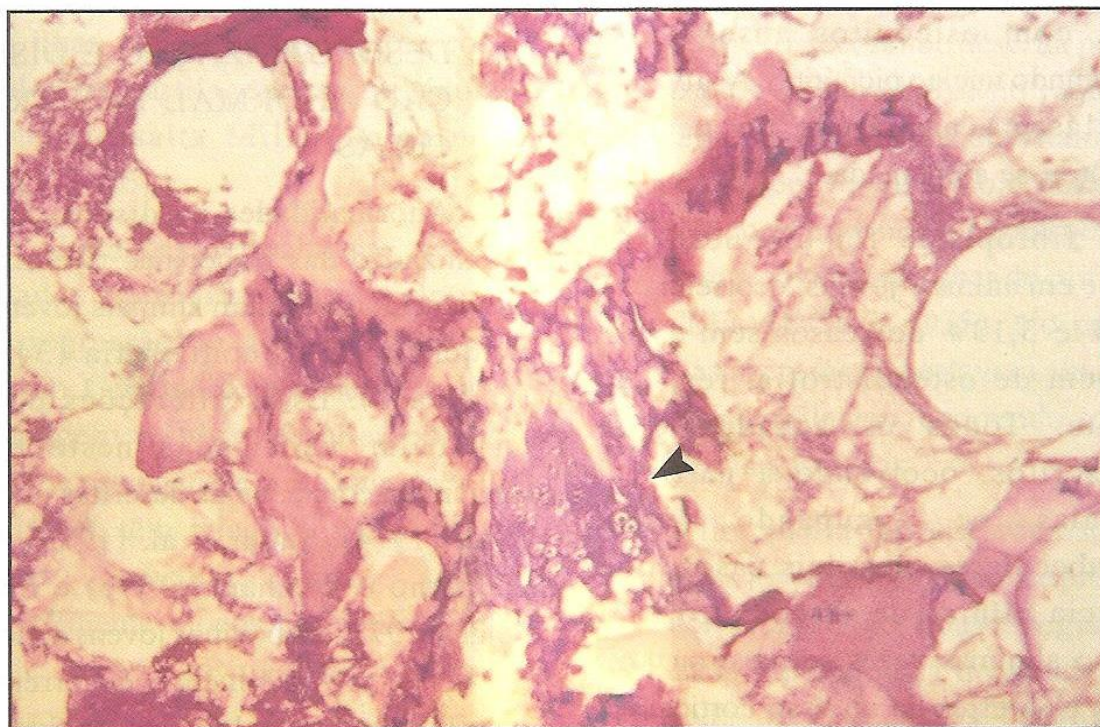


Figura 2 – Ilhas de cartilagem com algumas trabéculas associadas (seta). HE, Obj. 10X.

principalmente da diáfise, determinados pelo surgimento de brotos a partir de trabéculas maduras ou do osso cortical, ocorrendo também a formação de espículas a partir de células do conjuntivo intertrabecular. As trabéculas formadas possuíam uma constituição básica de osteóide pouco mineralizado ou não mineralizado, envoltos por células osteoblásticas ativas.

3.4 NECROSE, FIBROPLASIA, HEMORRAGIA E MICROFRATURAS

A necrose de trabéculas foi identificada em 7,81% dos animais jovens com osteodistrofia clínica, e a lesão foi observada somente nas trabéculas da metáfise. Nos animais adultos, a necrose de trabéculas ocorreu em 7,69% de casos sem evidência de osteodistrofia clínica. O tecido ósseo necrótico mostrou-se mais denso, com osteócitos ausentes ou apresentando núcleo picnótico. A atividade osteoclástica nas áreas de necrose apresentou-se aumentada.

A fibroplasia foi diagnosticada somente em animais jovens, ocorrendo em 14,29% e 3,13% dos casos sem e com evidência de osteodistrofia, respectivamente. Todos os achados eram circunscritos, ocorrendo a partir de trabéculas e ocupando áreas intertrabeculares, nos dois casos, com evidência clínica de osteodistrofia, o processo algumas vezes se mostrou mais extenso e se estendia ao osso cortical e o perióstio.

As hemorragias foram observadas em 9,38% dos animais jovens com osteodistrofia clínica, ocorrendo, principalmente, na metáfise e quase sempre acompanhada de microfraturas. As áreas de hemorragias, em geral, eram circunscritas, com exceção de um caso em uma secção de costela, que apresentou o processo extenso, ocupando a esponjosa secundária e a diáfise.

As microfraturas foram diagnosticadas em 14,29% e 23,44% dos casos em animais jovens sem e com evidência de osteodistrofia, respectivamente. Ocorreram, principalmente, nas trabéculas da metáfise, sendo caracterizadas pela fragmentação de trabéculas que, em algumas observações, mostraram-se quebradas, porém, não separadas, semelhante a uma fratura em galho verde.

4 DISCUSSÃO

4.1 DESORGANIZAÇÃO E DISPOSIÇÃO ANORMAL DAS TRABÉCULAS

Anormalidades na disposição e na organização das trabéculas tiveram uma incidência elevada em animais jovens com evidência de osteodistrofia (34,38%) (Tabela 1). Estas alterações do osso trabecular verificadas neste estudo coincidem com aquelas descritas por Irwin et al. (1974), Smith et al. (1975), Mills, Dalgarno e Wenham, (1976) e Suttle e Angus (1978) em bovinos jovens deficientes em Cu e, provavelmente, decorreram da fragilidade das trabéculas devido à má estrutura da matriz óssea, em razão da

formação inadequada do colágeno pelo osteoblasto, como seqüência da redução da atividade da enzima lisil-oxidase, da qual o Cu é um constituinte essencial (BANKS, 1992; PALMER, 1993).

As alterações ocorreram, principalmente, nas trabéculas da esponjosa primária, cujo osso recém-formado e, assim, estruturalmente mal formado e, portanto, mais frágil, tende normalmente a se deformar mediante a ação de forças de tensão (trabalho, peso corporal, gravidade), que são exercidas constantemente sobre o osso (BLOOD; RADOSTITS, 1992).

4.2 ILHAS DE CARTILAGEM

O quadro histopatológico referente a ilhas de cartilagem hialina na metafise sem atividade osteogênica (Figura 2) foi semelhante àquele descrito por Suttle e Angus (1978), em bezerros deficientes em Cu. As ilhas podem manifestar-se como agregados de cartilagem em trabéculas, conforme ressalta Mills, Dalgarno e Wenham, (1976).

As alterações normalmente não são observadas na diáfise, provavelmente sofrem regressão ou diferenciação com ossificação. Certamente, a presença de ilhas de cartilagem resultou de alterações no processo de osteogênese que, segundo Irwin et al. (1974), têm relação com a invasão vascular anormal, que separa transversalmente blocos de cartilagem da placa de crescimento em animais com hipocuprose.

4.3 OSSIFICAÇÃO INTRAMEMBROSOSA

No presente estudo este processo foi observado somente nas costelas e de maneira notável nos animais jovens, visto que estes apresentam maior capacidade osteogênica. A formação óssea intramembranosa, também, foi observada em secções de costela por Suttle e Angus (1978) em bezerros deficientes em Cu. A formação óssea a partir de trabéculas do osso cortical ou do conjuntivo intertrabecular pode ser uma tentativa de proporcionar um reforço para compor a estrutura óssea perdida.

4.4 NECROSE, FIBROPLASIA MICROFRATURAS E HEMORRAGIAS ÓSSEAS

As necroses podem ocorrer como alterações secundárias a distúrbios do metabolismo ósseo, sendo descrita por Hill, Thompson e Grace (1994) no raquitismo pela deficiência de P ou de vitamina D, assim como em bezerros com deficiência de Cu, ocorrendo necrose associada à hemorragia, envolvendo ilhas de cartilagem (SUTTLE; ANGUS, 1978). No presente estudo, as necroses não estavam associadas às ilhas de cartilagem, ocorrendo somente em trabéculas isoladas.

A fibroplasia foi observada somente em animais jovens e resultaram de processos pós-necróticos. Não houve registro de fibroplasia generalizada do tecido ósseo associada à excessiva reabsorção

osteoclástica, como referem Teitelbaum e Bullough (1979) para a osteodistrofia fibrosa generalizada.

Com relação às microfraturas, pode-se considerar que esse tipo de alteração representa um achado secundário a um problema distrófico do osso, assim como a necrose e a fibroplasia focal. Essa alteração resulta da fragilidade óssea, portanto poderá ocorrer em qualquer tipo de osteodistrofia nutricional, como a osteoporose, o raquitismo, a osteomalacia e a osteodistrofia fibrosa (SHUPE et al., 1988; BLOOD; RADOSTITS, 1992; PALMER, 1993; DOIGE; WEISBRODE, 1998) e no presente estudo eram emelhanças às verificadas por Smith et al. (1975) em bezerros deficientes em Cu.

As hemorragias foram diagnosticadas somente em animais jovens com evidência de osteodistrofia. Mostraram-se como processos recentes, devido não apresentar casos concomitantes de hemossiderina e, certamente, tiveram relação com as microfraturas. De um modo geral esta alteração, assim como os outros achados aqui registrados, estão presente nos processos osteodistróficos.

5 CONCLUSÕES

Nas osteodistrofias de bubalinos criados sob pastejo na Ilha de Marajó o osso trabecular apresenta alterações compatíveis com os achados descritos em bovinos portadores de deficiência de cobre.

As principais alterações do osso trabecular observadas foram a desorganização de trabéculas e presença de ilhas de cartilagem na metáfise.

REFERÊNCIAS BIBLIOGRÁFICAS

- BANKS, W. J. *Histologia veterinária aplicada*. São Paulo: Manole, 1992. 629 p.
- BLOOD, D.; RADOSTITS, O.M. *Clínica veterinária*. Rio de Janeiro: Guanabara Koogan, 1992. 1263 p.
- BURKITT, H.G.; YOUNG, B.; HEATH, J.W. *Histologia funcional*. 3. ed. Rio de Janeiro: Guanabara Koogan, 1994. 409p.
- DOIGE, C.E.; WEISBRODE, S.E. Doenças dos ossos e articulações. In: CARLTON, W.W.; McGAVIN, M.D. *Patologia veterinária especial de Thomson*. 2. ed. Porto Alegre: Artes Médicas Sul, 1998. p.448-485.
- HILL, F.I.; THOMPSON, K.G.; GRACE, N.D. Rickets in alpacas (*Lama pacos*) in New Zeland. *New Zealand Veterinary Journal*, v. 42, p. 229-232, 1994.
- IRWIN, M.R.; POULOS, P.W.; SMITH, J.B.P.; FISHER, G.L. Radiology and histopathology of lameness in young cattle with secondary copper deficiency. *Journal of Comparative Pathology*, v. 84, p. 611-621, 1974.
- MILLS, C.F.; DALGARNO, A.C.; WENHAM, G. Biochemical and pathological changes in tissues of Friesian cattle during experimental induction of copper deficiency. *British Journal of Nutrition*, v. 35, p. 309-331, 1976.
- PALMER, N. Bones and joints. In: JUBB, K.V.F.; KENNEDY, P.C.; PALMER, N. *Pathology of domestic animals*. Orlando: Academic Press, 1993. v. 11, p. 2-116.
- PEREIRA, W.A.P.; CARDOSO, E.C.; TÚRY, E. In: CONGRESSO BRASILEIRO DE BUIATRIA, 4., 2001, Campo Grande. *Anais...* Campo Grande, 2001. 1 CD-Rom. Produzido por Sonopress-Rimo.

SHUPE, J.L.; BUTCHER, J.E.; CALL, J.W.; OLSON, A.E.; BLAKE, J.T. Clinical signs and bone changes associated with phosphorus deficiency in beef cattle. *American Journal of Veterinary Reserch*, v. 49, n. 9, p. 1629-1636, 1988.

SMITH, B.P.; FISHER, G.L.; POULOS, P.W.; IRWIN, M.R. Abnormal bone development and lameness associated with secondary copper deficiency in young cattle. *Journal of American Veterinary Medical Association*, v. 16, p. 682- 688, 1975.

SUTTLE, N.F.; ANGUS, K.W. Effects of experimental copper deficiency on the skeleton of the calf. *Journal of Comparative Pathology*, v. 88, p. 137-148, 1978.

TEITELBAUM, L.S.; BULLOUGH, P.G. The pathophysiology of bone and joint disease. *American Journal of Pathology*, v. 96, n. 1, p. 283-354, 1979.